

COMUNICACIONES EN PÓSTER

EXPOSITOR N° 5

ATENCIÓN PRIMARIA / SALUD PÚBLICA ID:621

► Maculopatía fototóxica. A propósito de un caso.

AUTORES:

Timoteo González Cruces¹, Marina Martin Berenguel¹

¹Multiopticas Mediterráneo ²Qvisión Oftalmología Virgen del Mar

INTRODUCCIÓN

La maculopatía fototóxica por exposición a una fuente de luz láser es una condición infrecuente causada por la interacción de la radiación electromagnética con el tejido retiniano expuesto. Este tipo de lesión no solo está causada por la exposición a una fuente de luz láser sino que también se han descrito casos tras la observación directa o indirecta al sol y en soldadores sin la protección ocular adecuada.

HISTORIA CLÍNICA

Niña de 12 años acude a consulta para valoración optométrica. Presenta sintomatología de disminución de AV y escotoma central de 3 días de evolución tras observar un puntero láser durante varios segundos.

Historia médica irrelevante, no toma ninguna medicación, sin antecedentes familiares de enfermedades sistémicas u oculares.

En la valoración de su estado refractivo encontramos OD -0.50x90° AV 1.00 y en OI -0.50x80 AV 0.6 sin mejora con estenopeico. No encontramos alteraciones en la valoración del polo anterior. PIO dentro de la normalidad. En el test de rejilla de amsler refiere metamorfopsias en OI y normalidad en OD. Sin anomalías en la visión de color mediante test de ishiara. La retinografía del OD se correspon-

de con una retina normal, sin embargo en OI se manifestó una alteración del EPR en zona macular (imagen 1) también presente en OCT (imagen 2).

DIAGNÓSTICO

Atendiendo a los resultados de pruebas de imagen junto con la clínica que presenta se llega a la conclusión de maculopatía fototóxica.

DISCUSIÓN

Un láser es un dispositivo capaz de emitir un haz coherente de radiación electromagnética cuasimonocromática y unidireccional. El daño ocular provocado por exposición a esta radiación va a depender de la potencia del mismo, longitud de onda, distancia a la fuente, duración del pulso, tiempo de exposición y tamaño del spot. El déficit visual dependerá de la distancia del impacto a fóvea, extensión

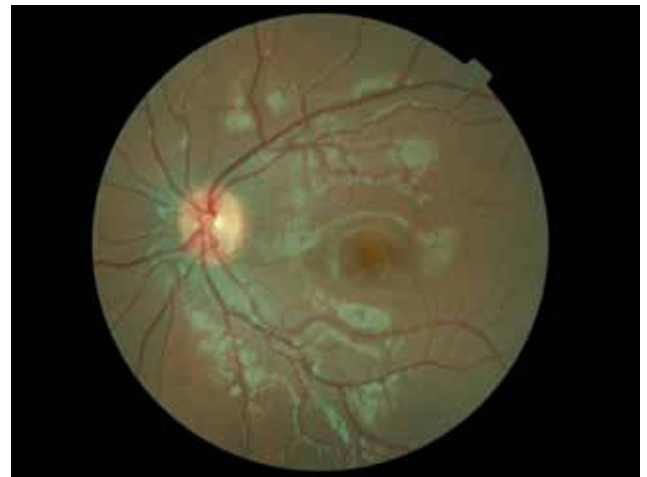

IMAGEN 1

del daño coreorretiniano y aparición de hemorragia. El tener un error refractivo sin corregir en el momento del impacto se considera una medida de protección al disminuir la irra-

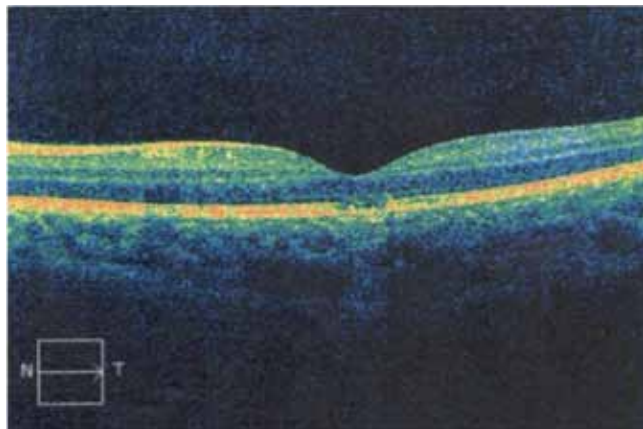


IMAGEN 2

diancia a nivel retiniano. La interacción del haz con el tejido expuesto puede provocar una lesión por un mecanismo fotoquímico, fototérmico y fotomecánico en las células del EPR y por consiguiente un daño en la capa de fotorreceptores. A veces la lesión foveal no se puede apreciar funduscópicamente pese a existir una clínica manifiesta. Por ello la realización de una OCT es de vital importancia.

No se ha demostrado que exista tratamiento efectivo para minimizar los daños retinianos inducidos por estos dispositivos aunque tradicionalmente son tratados con corticoides o AINES.

CONCLUSIÓN

La luz láser puede ser potencialmente dañina en determinadas circunstancias, por ello es importante regular su uso en la población infantil. En población adulta el riesgo es menor debido a un mayor conocimiento de la lesividad de estos y del reflejo de aversión en caso de una exposición accidental. No obstante ante la sospecha de una posible exposición es importante realizar un examen de FO y OCT para valorar el posible daño y seguir su evolución en revisiones posteriores.