XXIII CONGRESO INTERNACIONAL
Optometría, Contactología y Óptica Oftálmica
Optom 2014

Uniendo ideas, creando sinergias.

Madrid
4 al 6 de abril

Comunicación e-póster

VISIÓN BINOCULAR / REFRACCIÓN / FUNCIÓN VISUAL | Domingo, 6 de abril | 10:20 h | T-07 | ID-00335

EVOLUCIÓN DE LAS CURVAS DE VERGENCIAS FORZADAS EN EL TRATAMIENTO DE LA INSUFICIENCIA DE CONVERGENCIA Y EL EXCESO DE CONVERGENCIA NO ESTRÁBICOS

Autores:

María García Montero[1] , Beatriz Antona Peñalba[1] , José Luis Hernández Verdejo[1] , Ana Rosa Barrio De Santos[1] , Fernando J. Gómez Sanz[1]

Instituciones: [1]*Universidad Complutense de Madrid*

ANTECEDENTES Y OBJETIVOS

El análisis de la curva de vergencias forzadas (CVF) muestra el comportamiento del sistema vergencial del paciente ayudándonos en la toma de decisiones terapéuticas y en el control de la condición antes, durante y después del tratamiento. El objetivo es mostrar la evolución de la CVF en dos casos de anomalía binocular no estrábica sintomáticos en visión próxima (VP): insuficiencia de convergencia (IC) y exceso de convergencia (EC).

MATERIAL Y MÉTODOS

Se analizaron las CVF obtenidas mediante la tarjeta de *Wesson* en visión próxima VP en el manejo terapéutico y evolución de ambos casos. Las pruebas diagnósticas realizadas fueron la historia clínica, motilidad ocular, oftalmoscopia directa, evaluación pupilar, refracción subjetiva binocular, retinoscopía, agudeza visual VL y VP con y sin compensación, cover test VL y VP, vergencias (barra prismas) VL y VP, estereopsis (Titmus), fusión, amplitud de acomodación (lente negativa), flexibilidad acomodativa monocular y binocular y punto próximo de convergencia. Las pautas terapéuticas fueron el desarrollo de un programa de terapia visual en el caso de la IC y una combinación de adición, prisma base temporal y terapia visual en el caso del EC.

RESULTADOS

Para el caso del EC se obtiene una curva tipo II con ausencia de valor de foria asociada en la 1ª evaluación. En la 1ª revisión tras el uso de la adición la curva sigue siendo tipo II. En la 2ª y 3ª revisión la curva se transforma a tipo I tras programa de terapia visual (**Fig.1**). En el caso de la IC se obtiene una curva tipo III con ausencia de valor de foria asociada en la 1ª evaluación. En la 1ª y 2ª revisión tras aplicar el programa de terapia visual, se obtiene una curva tipo I típica de pacientes asintomáticos con visión binocular normalizada (**Fig.2**). La curvas iniciales tipo II para el EC y tipo III para la IC se transformaron ambas en tipo I en un periodo de tiempo de 3 meses.

CONCLUSIONES

El uso del análisis de las curvas de vergencias forzadas aporta al clínico una visión más dinámica del sistema binocular y un empleo de pautas terapéuticas desde una filosofía más integradora.
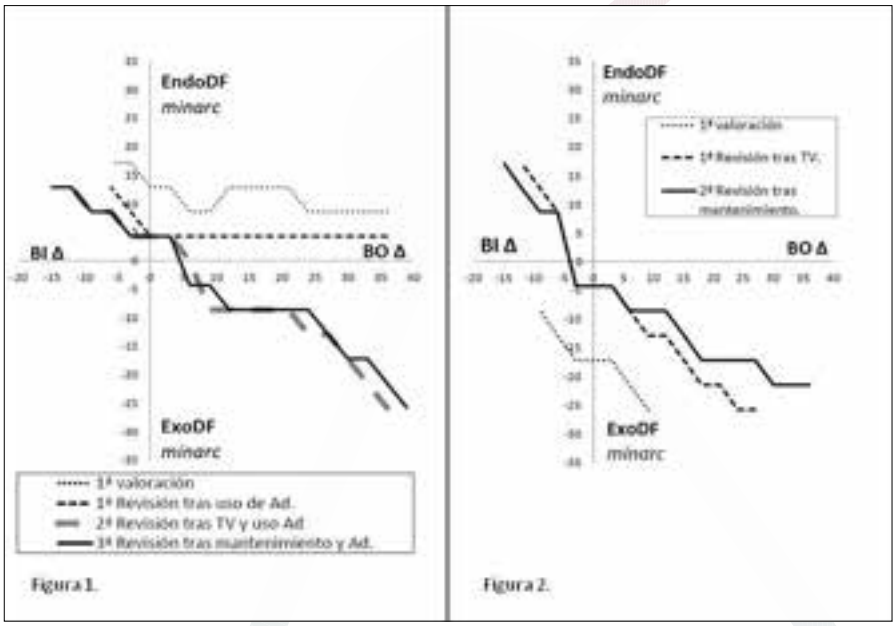
EVOLUCIÓN DE LAS CURVAS DE VERGENCIAS FORZADAS EN EL TRATAMIENTO DE LA INSUFICIENCIA DE CONVERGENCIA Y EL EXCESO DE CONVERGENCIA NO ESTRÁBICOS